Ueber
Chorionepitheliom.

R. UNIV. BIBLIOTHEEK LEIDEN

Inaugural-Dissertation

zur

Erlangung der Doktorwürde

in der

Medizin, Chirurgie und Geburtshilfe

der

Hohen medizinischen Fakultät der Universität Marburg

vorgelegt von

Hermann Loh,
appr. Arzt.

MARBURG
Buchdruckerei von Joh. Hamel
1919.

Angenommen von der Medizinischen Fakultät Marburg
am 18. Juni 1919.
Gedruckt mit Genehmigung der Fakultät.
Referent: Prof. Dr. Zangemeister.

Zur Erforschung der heute als Chorionepithelioma malignum bezeichneten Geschwulst haben viele Autoren ihre Untersuchungen und Erfahrungen zusammengetragen. Im Jahre 1889 beschrieb Sänger (Centralbl. für Gynäkologie 1889 Nr. 8, S. 132) zum ersten Male einen eigentümlichen Fall von bösartiger Geschwulst des Uterus, der unter Bildung zahlreicher innerer Metastasen zum Tode führte. In kurzer Zeit wurden mehrere ähnliche Beobachtungen gemacht, die Auffassungen waren jedoch grundverschieden. Ueber die Histogenese herrschte große Unklarheit. Der Ausgangspunkt des Tumors, Decidua, Zottenepithel oder Zottenstroma bildete das Thema einer lebhaften Diskussion. Die mannigfachen Benennungen, die der Tumor im Laufe der Zeit erfahren hat, reden dafür eine deutliche Sprache. Auch die Frage, ob die Geschwulstbildung überhaupt von der Schwangerschaft abhängig oder als selbständige Erkrankung zu deuten sei, war lebhaft umstritten.

Erst die Arbeiten Marchand's (1, 2, 3) brachten Licht in dieses Dunkel. Marchand hat sich um die Lehre des Chlorionepthelioms das größte Verdienst erworben, indem er als erster die Ansicht aussprach und in mehreren Arbeiten nachwies, daß die Geschwülste aus den Elementen des zweischichtigen epithelialen Ueberzuges der Chorionzotten aufgebaut seien. In der Wucherung des Syncytiums und der Langhans'schen Zellschicht und der Metastasenbildung durch Verschleppung dieser Zellmassen in andere Organe ist nach seiner Auffassung das Wesen des Tumors begründet. Er unterscheidet zwei histologisch verschiedene Formen, die „typische" und die „atypische" Form. Typisch sind diejenigen Fälle, bei denen „der Charakter des Chorionepithels, wie er sich in der ersten Periode der Gravidität darstellt, wenig

oder gar nicht verändert wiederkehrt.“ Es zeigen sich „ausgebildete zusammenhängende syncytiale Massen in der bekannten Form der unregelmäßigen vielkernigen Balken und verästelten Protoplasmamassen und mehr oder wenig stark entwickelte polyedrische helle Zellen vom Charakter der Langhans'schen Zellschicht.“

Atypisch sind dagegen diejenigen, bei „denen das Chorionepithel überall ganz oder wenigstens größtenteils seine eigentümliche normale Anordnung aufgegeben oder verloren hat und nur in Gestalt isolierter Zellen auftritt, welche indessen eine verschiedene Beschaffenheit zeigen können. Sie haben seltener den Habitus der zarten, durchscheinenden, membranös begrenzten Zellschichtelemente mit regelmäßig gestalteten, länglich runden bläschenförmigen Kernen und häufigen Mitosen und glykogenreichen Zellkörpern, viel häufiger den Habitus der kompakten, stärker färbbaren und sehr unregelmäßig geformten Zellen mit Kernen von sehr verschiedener, oft geradezu riesiger Größe, intensiver oft sehr unregelmäßiger Färbbarkeit, welche den Charakter der syncytialen Massen deutlich erkennen lassen. Diese Elemente können auch vielkernige Klumpen bilden oder größere Syncytien.“ Nach Risel (4) läßt sich eine scharfe Abgrenzung zwischen beiden Formen nicht ziehen, vielmehr finden sich reichlich Uebergänge.

Den Darlegungen Marchand's haben sich wohl heute die meisten späteren Beobachter angeschlossen. Wenn also über den histologischen Aufbau der Geschwulst fast überall Einstimmigkeit herrscht, so sind doch die Akten über das Chorioneptheliom auch heute noch nicht geschlossen. Deshalb und in Anbetracht der großen Seltenheit der Erkrankung — es wurden an der Marburger Frauenklinik beobachtet:

1914 unter 430 gynaekologischen Fällen
1 Fall von Chorioneptheliom,

1915 unter 480 gynaekologischen Fällen
1 Fall von Chorioneptheliom,

1916 unter 517 gynaekologischen Fällen
kein Fall von Chorionepthiom,
1917 unter 544 gynaekologischen Fällen
2 Fälle von Chorionepitheliom

— nehme ich Veranlassung, 4 neue Fälle mitzuteilen, die Herr Professor Dr. Zangemeister so liebenswürdig war, mir zur Publikation zu überweisen.

Fall I.

(Gyn. Station 1914, Nr. 114).

Es handelt sich um eine 25 jährige Bergmannsfrau, Maria Sch. Von früheren Krankheiten gibt sie an, an Gebärmuttersenkung gelitten zu haben und dieserhalb operiert worden zu sein. Sie ist seit 4 Jahren verheiratet und hat zwei normale Geburten gehabt. Die Regel war stets ohne Besonderheiten, nur sei sie in den letzten Jahren etwas stärker geworden, etwa 5—6 Tage dauernd. Seit dem letzten Partus im November 1913 ist keine Regel mehr aufgetreten. Im Februar 1914 fand eine schwache, etwa 14 Tage anhaltende Blutung statt mit Rückenschmerzen und Schwächegefühl im Unterleib. Dann blieb die Blutung weg; es stellte sich aber starker weißer Ausfluß ein. Daß es sich hier um einen Abort gehandelt haben könne, stellt Patientin in Abrede. Sie habe sich vorher nicht schwanger gefühlt, auch seien keine Blutklumpen oder irgendwelche festen Teile abgegangen, sondern nur dünnes, flüssiges Blut, wie bei der Regel. Vier Monate später bemerkte Patientin zum erstenmale ein etwa haselnußgroßes Gewächs, das aus der Scheide heraussah und dauernd leicht blutete; es bestand im wesentlichen ein blutig-wässriger Ausfluß. Die Geschwulst wuchs weiter und hatte nach 2 Monaten Walnußgröße.

Der sie behandelnde Arzt riet ihr zur Operation, die in einem in der Nähe befindlichen Krankenhaus ausgeführt wurde (Excision des Tumors). Dort wurde auch eine Röntgenbestrahlung vorgenommen. Die Geschwulst wuchs

jedoch von neuem und sah beim Weggang der Patientin aus dem Krankenhaus bereits wieder aus der Scheide heraus.

Wegen des raschen Wachstums des Tumors und der mehr oder weniger heftigen Blutung kommt Patientin jetzt am 3. Dezember 1914 in die hiesige Frauenklinik.

Status praes: Die zarte blasse Patientin ist in mäßigem Ernährungszustand. Herz und Lunge o. B. Im Urin Spuren von Eiweiß.

Bei der Untersuchung der Genitalien sieht man vom rechten kleinen Labium ausgehend, eine ausgedehnte vor der Vulva liegende Tumorbildung, die auch auf das linke Labium übergreift. Der Tumor ist jauchend, schwarzgrün verfärbt. In der hinteren Scheidenwand eine Metastase des Tumors, ebenfalls nekrotisch, dreimarkstück groß. Der Uterus hat fast die Größe einer Faust. Die Inguinaldrüsen sind beiderseits geschwollen, nicht empfindlich. Die Geschwulst blutet nach der Berührung erheblich. Sie ist höckerig, mäßig hart, auf dem Knochen verschieblich.[1])

Diagnose: Ca-Vulvae mit Vaginal -u- Uterusmatastasen? oder Chorioneptheliom?

Aus folgenden Gründen entscheidet man sich für die Diagnose „Chorionepithelioma malignum“:

1. Weichheit.
2. Blutreichtum des Tumors.
3. Jugend der Patientin.
4. Eigenart der Metastasenbildung.
5. Vorausgegangene Schwangerschaft, resp. Abort.

9. Dezember Operation in Chloformnarkose.

Operationsbericht: Zunächst beiderseits Extirpation der Inguinaldrüsen, wobei jederseits eine etwa haselnußgroße Drüse entfernt wird. Sodann Umschneidung des vulvaren Tumors 1 cm weit im Gesunden. Die großen Labien und namentlich die Clitoris sind oedematös geschwollen. Der Tumor wird vorgezogeu und aus der Tiefe herauspräpariert, wobei die Urethra als kleinfingerdicker glatter, offenbar vom

[1]) siehe Abbildung.

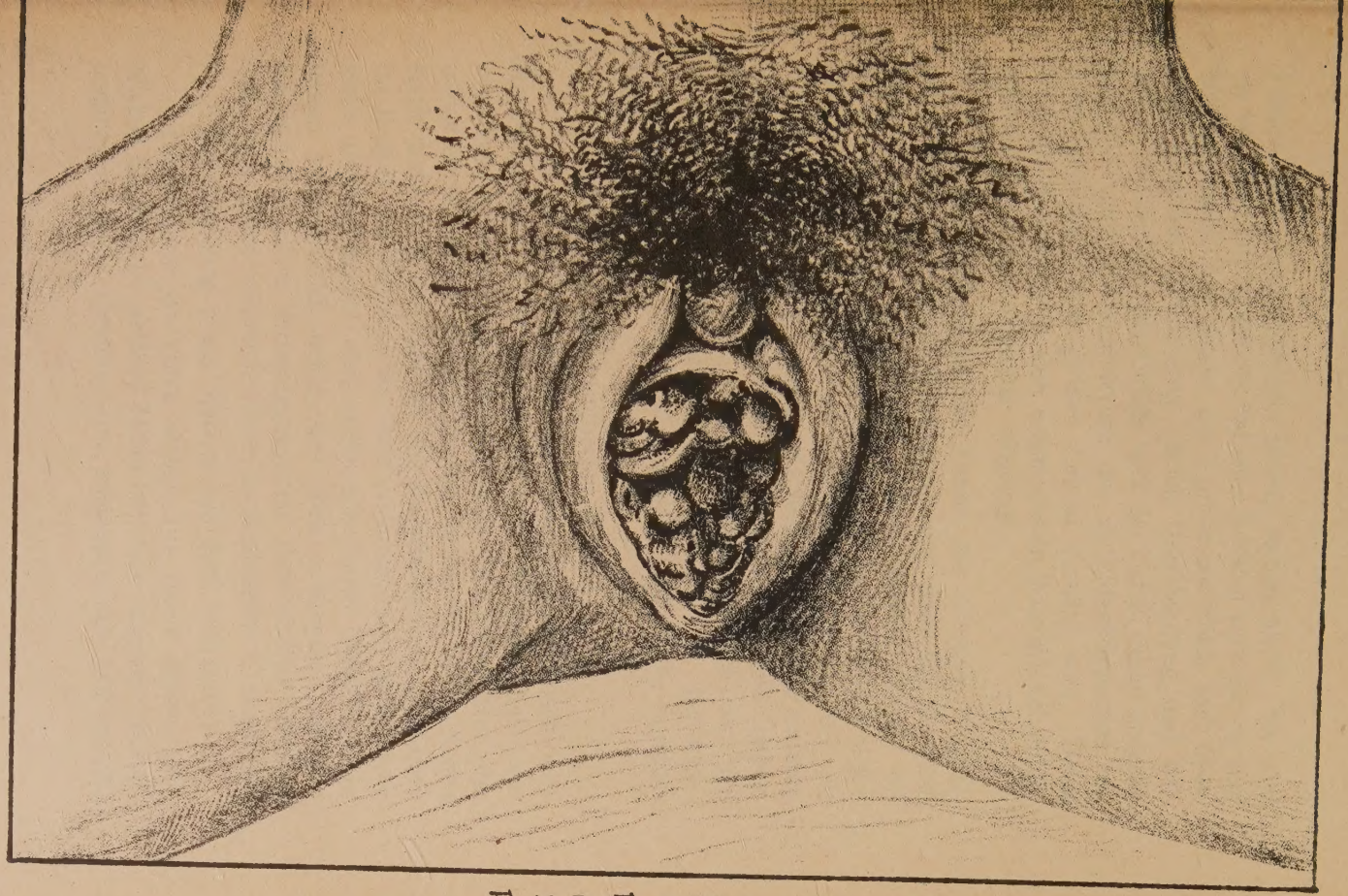

Fall I. Frau Maria Sch.

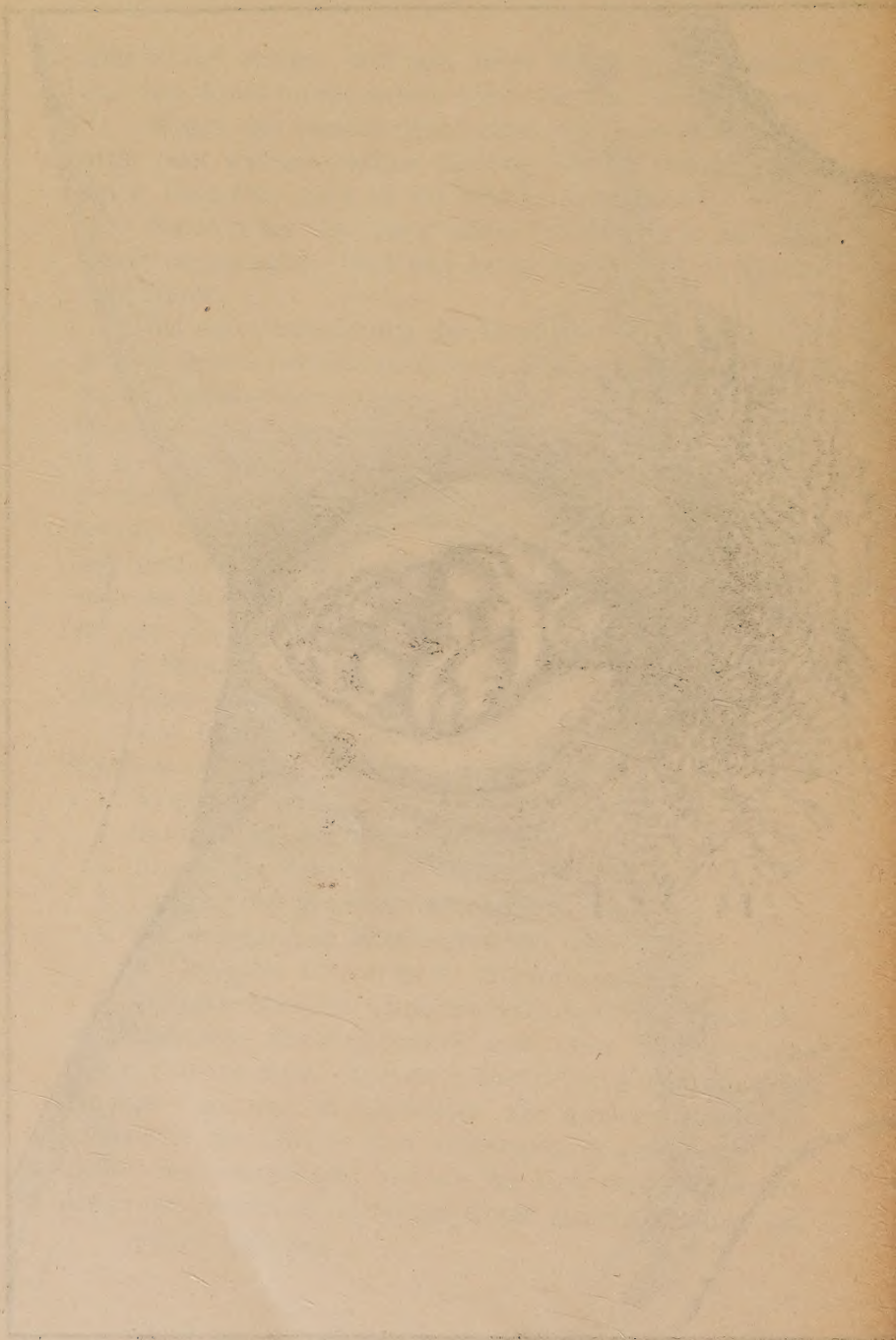

Tumor nicht durchwachsener Strang stehen bleibt. Sie wird im vorderen Drittel durchschnitten. Sodann wird die vordere Scheidenwand, auf welche der Tumor ein Stück weit übergeht, ebenfalls durchtrennt. Nach Unterbindung und teilweiser Umstechung der Gefäße wird der Defekt derart gedeckt, daß die vordere Circumferenz des Scheidenschlauches mit dem Schnittrand der großen Labien vernäht wird. Dabei wird die Harnröhre in den entstandenen Wundwinkel eingenäht und ein Dauerkatheter eingelegt.

Der dreimarkstückgroße Tumor der hinteren Vaginalwand wird vorgezogen, umschnitten und dann aus der Tiefe herauspräpariert. Er reicht in seinem mittleren Drittel bis an die Rectalschleimhaut heran, welche aber unverletzt bleibt. Die Muskulatur des Rectums wird vernäht und darüber die Scheide quer vereinigt, sodaß eine sagittale Nahtlinie entsteht. Nunmehr wird die abrasio uteri vorgenommen. Die Corpushöhle ist etwas buchtig. Mit der Curette werden von den verschiedenen Wandteilen weiche, große Stücke herausgenommen. Der Uterus ist gut faustgroß und weich; Sondenlänge 13 cm.

Untersuchung der curettierten Massen:

Das abradierte Gewebe ist größtenteils nekrotisch ohne Kernfärbung, z. T. sichtlich durchblutet. An einer Stelle sieht man relativ normale Uterusschleimhaut und Muskulatur, daneben ein Stück, welches von großen, intensiv-gefärbten Zellen stark durchsetzt ist, während das Zwischengewebe scheinbar im Beginn der Nekrose ist. Die ersteren Zellen haben sehr stark gefärbte Kerne, aber nicht syncytialen Charakter. In einem andern Stück neben den eben erwähnten, aus den Langhans'schen hervorgegangenen Tumorzellen befinden sich auch große syncytiale Zellen in vereinzelten Exemplaren.

Untersuchung eines Stückes aus dem Vulvatumor:

Der Tumor der Vulva besteht aus einem feinen, zellreichen Stroma, in welches Zellen mit stark tingierten Kernen eingelagert sind. Letztere sind ausgesprochen polymorph.

An einzelnen Stellen ist das kleinzellige Stroma zellarm und nekrotisch.

Zwischen den kleinen Zellen des Stromas welche rundzelligen Charakter haben, liegen auch etwas größere Langhanszellen mit blasigen Kernen. Die im Gewebe zerstreuten kleinen Zellen sind offenbar syncytialer Natur. Von den letzteren haben einige einen sehr großen, aber blassen Kern.

Diagnose: Chorionepitheliom.

Untersuchung von Stücken aus den Inguinaldrüsen:

Rechts sieht man in die rundzelligen Lymphdrüsen circumscripte Herde blasser kleiner, offenbar epithelialer Zellen eingebettet. Sie sind z. T. nekrotisch. Es kann sich dabei um Langhans'sche Zellen handeln. Die Kerne sind etwas größer als die Lymphdrüsenrundzellen und erheblich blasser.

Links finden wir ähnliche Verhältnisse wie in der rechten Drüse, jedoch sind die beschriebenen Zellen weniger deutlich von den umliegenden zu differenzieren.

Obwohl der Gesamtblutverlust bei der Operation nicht sehr erheblich war, hat das vorher schon recht anaemische Aussehen der Patientin noch zugenommen. Es wird deshalb eine intramuskuläre Injektion von 38 ccm defibriniertem Blut vorgenommen. Der Haemoglobingehalt vor der Injektion betrug 26%.

Am Tage nach der Operation wurde eine Radiumbestrahlung eingeleitet und zwar wurden an 6 aufeinander folgenden Tagen bestrahlt: Inguinaldrüsen beiderseits, Vulva, vordere Vagina, Uterus. Im ganzen kamen zur Anwendung 4699 Milligramm Std. Am letzten Bestrahlungstage erreichte die Temperatur eine Höhe von 39,3°, während sie vorher stets zwischen 37,2 und 38.7 geschwankt hatte.

8 Tage nach der Operation war die Narbe der rechten Inguinaldrüse reaktionslos verheilt. Links etwas gerötet und empfindlich; es bestand aber keine Eiterung. Nach Entfernung des bei der Operation eingelegten Katheters erfolgte die Urinentleerung spontan ohne Beschwerden. Der Uterus war faustgroß. In der Vagina fand sich etwas jauchiges Sekret

und bei der Untersuchung ging reichlich jauchige Flüssigkeit ab.

Es wurde nun eine Woche nach der letzten Bestrahlung wiederum an 4 hintereinander folgenden Tagen mit Radium bestrahlt; im ganzen 3840 Milligr.-Std.

Inzwischen hatte die Anaemie noch zugenommen; eine vorgenommene Blutuntersuchung ergibt:

Haemoglobingehalt nach Sahli	24%
Zahl d. rot. Blutkörp.	2600000
„ d. weiß. „	8500

2 Tage nach der letzten Bestrahlung trat abends eine geringe Blutung und Schüttelfrost auf. Am nächsten Morgen entleerte sich aus der Vagina wieder ein jauchig-blutiger Ausfluß. Außerdem erfolgte unwillkürlicher Urinabgang per vaginam.

Die vorgenommene Untersuchung ergibt, daß sich in der Nähe des Introitus eine für den Finger zur Not durchgängige Oeffnung in der Blase befindet. Es handelt sich offenbar um eine Nekrose des s. Zt. vorn angenähten Harnröhrenteils und eine Verzerrung des Blasenhalses durch Narben, sodaß der Finger direkt an den Blasenhals selbst gelangt. In der Vagina einiges schwärzliches Blutgerinsel und jauchiger Fluor. In der hinteren Vaginalwand und zwar dort, wo der vaginale Tumor extirpirt wurde, fühlt man zahlreiche feine Knötchen. Auch in der gegenüberliegenden, vorderen Vaginalwand ähnliche Veränderungen. Unter beiden Inguinalnarben, die an sich glatt sind, fühlt man knotige Verdickungen, die offenbar von Tag zu Tag dicker werden. Es wird ein Dauerkatheter in die Blase eingelegt und der Uterus locker tamponiert.

Nachmittags erfolgte wieder leichter Schüttelfrost; abends ist Pat. sehr elend, der Puls oft kaum fühlbar.

2 Tage darauf gehen unter heftigen Leibschmerzen etwa 2 Eßlöffel dunklen, flüssigen Blutes ab. Der Katheter und der Tampon werden entfernt. Bei einer Vaginalspülung kommen noch einige Klumpen alten Blutes heraus. Darauf wird der Uterus ausgespült und fest tamponiert. Dabei ent-

steht eine heftige arterielle Blutung, die nach fester Tamponade des Uterus und der Vagina steht. Die Pat. verfällt aber zusehends. Abends 11 Uhr erfolgt der Exitus letalis.

Am nächsten Tage gelangt die Leiche zur Sektion.

Sektionsprotokoll: Weibliche Leiche, Haut und Schleimhaut auffallend blaß. Leichenstarre am ganzen Körper gelöst. Unterhalb beider ligamenta inguinalia je eine flache nicht pigmentierte Narbe, herrührend von einer operativen Lymphdrüsenentfernung. Unter diesen Narben fühlt man festere Knollen; beim Durchschneiden finden sich rechts 3 kleine, makroskopisch tumorfreie Lymphdrüsen, ferner eine zentral erweichte, aber auch nicht sicher mit Geschwulstteilen behaftete Drüse. Links sieht man einen 1—2 cm großen ebenfalls erweichten Knoten, der weder als Metastase noch als Lymphdrüse angesprochen werden kann. In der Vagina, wie im schlaffen Uterus liegt eine große Menge Gaze. Die Clitoris ist groß; am linken Corpus clitoridis liegt ein fester, tiefrot und sattgelb gefärbter Geschwulstknoten; wie aus der Untersuchung der Klinik hervorgeht, handelt es sich um ein Chorionepitheliom. und paßt hierzu das makroskopische Verhalten der Geschwulst. Am Schwellkörper rechts befindet sich ein kleiner Tumorrest. Umfangreiche Teile der Vulva sind entfernt; die ganze Urethra fehlt; in der Blase liegt ein Blutcoagulum; die Vesikalschleimhaut ist von einigen kleinen Haemorrhagien abgesehen blaß. Die Scheide ist für das Alter sehr weit. Der Muttermund ist ganz erweitert. Der Uterus stellt einen schlaffen Sack dar. An Stelle der Schleimhaut findet sich ein mißfarbenes, weiches, zerfallenes Gewebe. Gegen den rechten Tubenwinkel ist die Wand papierdünn; hier ist an der Serosa ein Netzzipfel und ein kleines Stück des Colon sigmoideum angewachsen. Hinter der Adhaerenz findet sich eine 0,5 cm große Oeffnung. Im kleinen Becken, wie zwischen den Darmschlingen, dehnt sich eine fast rein-blutige Flüssigkeit aus. Das Bauchfell ist nicht getrübt, auch nicht gerötet. Der peritoneale Ueberzug des Uterus ist dagegen graugrün gefärbt (post mortal). Dünndarm, Dickdarm, Magen,

Pancreas, Nebennieren o. B. — Oberfläche beider Nieren glatt und blaß, Schnittfläche sehr blutarm; hier keine Metastasen. Die Leber zeigt geringe Stauung und stärkere Verfettung.

In der linken wie in der rechten Pleurahöhle findet sich eine sehr stark bluthaltige Flüssigkeit, rechts 200, links 500 ccm. Die parietale Pleura ist glatt und spiegelnd, auch die pulmonale Pleura verhält sich so, aber sie überragen zahlreiche gelbrote Geschwulstknoten von recht wechselnder Größe. Auf der Schnittfläche der beiden sehr oedematösen Lungen zeigt sich, daß die Tumoren meist ganz an der Oberfläche gelegen sind. Die Hiluslymphdrüsen sind frei von Tumoren, eine große Metastase findet sich aber in einer an der Bifurkation gelegenen Drüse.

Peri-Myo-Endokard. o. B. Der Herzmuskel ist nur sehr blaß. Thyreoidea nicht groß. Trachea und Bronchien o. B. Hirnhäute frei von Tumoren, ebenso das oedematöse Gehirn.

Pathologisch-anatom. Diagnose: Chorionepitheliom der Vulva, zahlreiche Metastasen in beiden Lungen und den paratrachealen Lymphdrüsen. Gangräneszierende Endometritis, perforatio uteri, blutig seröser Erguß in der Bauchhöhle, beiderseitige haemorahagische Pleuritis, allgemeine Anämie, Steatosis hepatis.

Mikroskop. Befund der Lungenmetastasen: man sieht Nekrosen im Tumor und deutliche syncytiale Zellmassen. Die mikroskopische Untersuchung des Uterus ergibt: syncytiale und Langhanszellen, die von reichlich Blut umgeben sind. In einzelnen Gefäßen Langhanszellen.

Fall II.

(Gynäkol. Station 1915, Nr. 272).

Die 30 jährige Landwirtsfrau Kath. B. kommt in die hiesige Klinik wegen dauernder Blutung. Sie gibt an: Mutter ist an Lungenschwindsucht gestorben. Von früheren Krankheiten hat sie mit 17 Jahren einen akuten Gelenkrheumatismus durchgemacht; während dieser Zeit bestand vorübergehende

Amenorrhoe. Sonst war die Menstruation normal. Sie ist seit 5 Jahren verheiratet und hat 2 mal geboren; 1911 erfolgte eine regelrechte Geburt, 1913 eine Totgeburt, (Nabelschnurumschlingung um den Hals des Kindes.

Die Entstehung der Blutungen, ihres jetzigen Leidens, schildert sie folgendermaßen: Die letzte Regel habe sie Mitte Dez. 1914 gehabt. Nach 10 wöchentlicher Amenorrhoe habe es zu bluten begonnen wie bei der Regel. Diese Blutungen hätten in wechselnder Stärke 6 Wochen angehalten, nie stärker als die Menstruationsblutung, dann aber sei eine starke Blutung eingetreten; es wurde eine Blasenmole im 4. Schwangerschaftsmonat ausgestoßen. Die Blutung stand nach dem Abort nicht ganz. Es blutete zuerst ganz schwach, dann wurde die Blutung stärker als bei der Regel. Seitdem blutete es dauernd in abwechselnd geringerer und größerer Stärke.

Status praesens 28. IV. 1915.

Patientin sieht anaemisch aus und ist in mittlerem Ernährungszustand. Herzgrenzen normal. Ueber beiden Lungenspitzen verschärftes, rauhes Expirium, gelegentlich leichte Rasselgeräusche; kein wesentlicher Schallunterschied. Urin frei von Eiweiß und Zucker.

Die Genitaluntersuchung ergibt folgenden Befund:

Die Vulva ist geschlossen. In der Vagina befindet sich wenig dunkeles, flüssiges Blut. Die Portio ist etwas aufgelockert, der Cervikalkanal geschlossen. Der Uterus ist kaum vergrößert, verdickt, beweglich, anteflektiert. Das Hegarsche Schwangerschaftszeichen ist positiv. Adnexe o. B.

Diagnose: Retentio post abortum. Am nächsten Tage wird die Austastung des Uterus vorgenommen. An der Hinterwand im Fundus fühlt man einen flachen, ca. fünfmarkstück großen Plazentarrest, der digital gelöst und mit der Abortzange entfernt wird. Sondenlänge des Uterus beträgt 8.25 cm. Die Vagina wird fest tamponiert, da beim Dilatieren mit Hegarschen Dilatorien ein rechtsseitiger, nicht perforeren der, etwas blutender Cervixriß entstanden war.

Mikroskop. Untersuchung der ausgeräumten Bröckel: In der nekrotischen durchbluteten Decidua sieht man große, syncytiale Zellen in spärlicher Zahl. An einer Stelle befindet sich eine Zellwucherung, bestehend aus Gruppen von Langhans'schen Zellen und dazwischenliegenden syncytialen Massen. Die Langhanszellen liegen in Zellensäulen, welche von syncytialen Zwischensepten getrennt sind.

Diagnose: Beginnendes typisches Chorionepitheliom.

Auf Grund dieser Diagnose wird die Totalextirpation beschlossen. 7. V. 15. Operation in Morphium-Cloroform-Narkose.

Operationsbericht: Der Uterus ist etwas vergrößert, aber sehr gut beweglich. Tumoren werden weder in der Scheide noch in der Nachbarschaft nachgewiesen. In beiden Inguinalgegenden infiltrierte Drüsen.

Die Portio wird vorgezogen und umschnitten. Die Blase wird zurückgeschoben und das Peritoneum hinter dem Uterus eröffnet. Darauf wird jederseits in die Basis des Ligaments eine Ligatur gelegt und der Uterus alsdann nach Eröffnung des vorderen Peritonealraumes vorgewälzt. Die Ligamente werden dann von obenher abgebunden, wobei beiderseits auch das Ovarium mitgenommen wird. Nach Revision der Stümpfe werden dieselben mit dem vorderen und hinteren Peritoneum vernäht.

Beiderseits Schrägschnitte in der Inguinalgegend. Die verdickt fühlbaren Drüsen werden möglichst im ganzen mit den umliegenden Stümpfen herausgeschält und die Wunde beiderseits mit Katgut vernäht. Drei Stunden nach der Operation wird der Puls, der bisher voll und kräftig war, plötzlich sehr klein, weich und frequent.

Da der Puls auch auf Kampfer und Coffein in der nächsten halben Stunde sich nicht bessert und Patientin wachsbleich aussieht, wird eine innere Blutung angenommen und zur Laparatomie geschritten. Zunächst ein kleiner Längsschnitt in der Linea alba. Nach Eröffnung der Bauchhöhle wird durch den Tupfer im Becken reichlich dunkel-

flüssiges Blut gefunden; daher Verlängerung des Schnittes fast bis zur Symphyse. Nachdem die Darmschlingen eventriert sind, zeigt sich, daß beide Stümpfe in ihrem oberen Teil aus der Vernähung mit dem Pertoneum von Blase und Rectum nach oben zurückgeglitten sind. Am linken ist die Ligatur sowohl vom lig. rot. wie vom lig. inf. pelv. abgeglitten und ein superitoneales Haematom entstanden. Die Gefäße werden sofort abgeklemmt und unterbunden.

Die Bauchdecken sind äußerst dünn. Fettpolster fast gar nicht vorhanden. Der Magen reicht mit seiner großen Curvatur bis handbreit unterhalb des Nabels. Nachdem die Bauchhöhle ausgetupft worden ist, werden die Darmschlingen zurückgebracht und die Bauchwunde geschlossen. Die Gesamtblutmenge in der Bauchhöhle betrug ca. 100 gr. Gegen Abend hat sich das Allgemeinbefinden wesentlich gebessert.

Das durch die Operation gewonnene Präparat besteht aus dem Uterus mit Adnexen. Er wurde nach der Extirpation vorn aufgeschnitten. An der rechten Cervixkante ein oberflächlichler Cervixriß (Dilatation bei der Ausräumung!). An der hinteren Wand, nahe dem Fundus und der rechten Tubenecke sitzt eine flache, ca. haselnußgroße Geschwulst von ungleichmäßiger, gekörnter Oberfläche und rosaroter Farbe. An der rechten Seite des Cervikalkanals ein Belag von der Ausdehnung von 2 : 1 cm, scheinbar von derselben Beschaffenheit wie der oben beschriebene Geschwulstknoten. Die Uteruswand- und Oberfläche sieht auffallend anämisch aus. Von der Portio bis zum Fundus mißt der Uterus 7 cm, die Uteruswand $1^{3}/_{4}$ cm. Beide Ovarien sind leicht cystisch degeneriert, die Tuben unverändert.

Als Nachbehandlung werden Röntgenbestrahlungen vorgenommen; zunächst 5,2 Erythemdosen — 3 Felder,
nach 3 Tagen 12,5 Erythemdosen — 5 Felder.
Danach wird Patientin entlassen mit folgendem Befund:

Am Ende der kurzen Vagina links eine gut walnußgroße Resistenz, deutlich circumscript, die fast bis an das Becken heranreicht, eine ähnliche Resistenz rechts.

Rechts im vorderen Teil der Inguinalwunde eine kleinere Resistenz von Kirschgröße. Links dicht unter der Haut eine längliche Resistenz im Bereich der Wunde.

Es wird der Patientin die Anweisung gegeben, zur Röntgenbestrahlung in 14 Tagen wieder zu erscheinen.

Den Bestrahlungstermin am 16. VI. 15. hielt Patientin nicht ein. Als sie 8 Tage später zur Bestrahlung kam, (14 Erythemdosen, 5 Felder) gab sie an, sie habe am 16. wegen Zahnschmerzen und heftigen Stechens in der linken Brustseite nicht kommen können, augenblicklich fühle sie sich leidlich wohl. Auch nach der Entlassung habe sie sich zu Hause zunächst ganz wohl gefühlt. Dann aber hätten sich Zahnschmerzen eingestellt, die rechte Gesichtshälfte sei angeschwollen und das rechte Auge sei zugeschwollen gewesen. Sie habe Flimmern vor diesem Auge gehabt und habe seitdem auf dem Auge nicht mehr recht sehen können. Den nächsten Bestrahlungstermin hielt Patientin wieder nicht ein.

Am 17. VII. 15., also 6 Wochen nach ihrer Entlassung aus der Klinik, ließ sie sich auf Anraten ihres Arztes wieder aufnehmen. Sie macht folgende Angaben:

Seit 14 Tagen habe sie sich sehr elend gefühlt und zuweilen an Schwindelgefühl gelitten; deshalb sei sie auch nicht zur Bestrahlung gekommen. Fieber habe nicht bestanden. Die Sehstörungen hätten zugenommen, sodaß sie jetzt auf dem rechten Auge gar nichts mehr sehe. Außerdem leide sie seit 3—4 Wochen an halbseitigen Kopfschmerzen, rechts in der Stirn- und Schläfengegend. Meist sei es nur ein dumpfes Gefühl, das sich aber mitunter zu ausgesprochenen Schmerzen steigere und sich dann bis auf den Hinterkopf ausdehne. Anderweitige halbseitige Störungen habe sie nicht bemerkt. In der letzten Zeit habe sie dauernd zu Bett gelegen, keinen Appetit gehabt und, sowie sie etwas zu genießen versuchte, erbrechen müssen.

Status praes.

Pat. ist stark abgemagert, Gewicht 38,0 kg. (Gewicht bei der ersten Aufnahme 52 kg.). Hautdecken und Muskulatur sind schlaff. Fettpolster fehlt vollständig. Die Operationsnarben sind linear verheilt, nirgends infiltriert.

Die Pupillenreaktion erfolgt links prompt auf Licht und Convergenz, rechts nur sehr schwach; zeitweise leichte Oszillation.

Eine in der Augenklinik vorgenommene Untersuchung ergibt rechts eine totale blasige Netzhautablösung, aber keine bestimmten Anhaltspunkte für eine Tumormetastase; ebenso ergibt die Glaskörperpunktion ein negatives Resultat. Auch in der Orbita wird kein Tumor gefunden.

Trigeminusdruckpunkte nicht druckempfindlich, Ohren und Nase o. B. Im Rachen eine leichte diffuse Rötung, keine Vergrößerung der Tonsillen.

Der Thorax dehnt sich bei der Atmung gleichmäßig und ergibig aus. Supra- und Infraklavikulargruben stark eingesunken. Beiderseits einige weiche erbsengroße Axillardrüsen; ebenso finden sich beiderseits wenige kirschkerngroße Cervikaldrüsen.

Am Herzen reine Töne. Erster Ton an allen Ostien namentlich an der Herzspitze etwas paukend. Spitzenstoß hebend im 5. Interkostalraum einwärts der Mammilarlinie. Herzgrenzen nach rechts 3,5, nach links 8,5 cm von der Medianlinie.

Auf beiden Lungen überall vesikuläres Atmen und sonorer Lungenschall. Lungengrenzen gut verschieblich.

Bauchdecken schlaff. Bauchdeckenreflexe nicht auslösbar. An der linken Seite des Abdomens eine leichte Muskelspannung.

Leber und Milz nicht vergrößert, beiderseits einige erbsengroße Inguinaldrüsen.

Patellarreflexe und Achillessehnenreflexe schwach auslösbar. Zehenreflex plantarwärts. Sesibilität intakt. Romberg schwach angedeutet. Es besteht leichter Tremor der ausgestreckten Hände.

Es wird Bettruhe angeordnet und die Patientin weiter beobachtet.

Die Röntgenbestrahlungen werden fortgesetzt und zwar kommen an zwei Tagen je 4,2 Erythemdosen auf 3 Felder zur Anwendung.

Am 9. Tage nach der Wiederaufnahme trat während der Nacht ein Hustenanfall auf, wobei blutuntermischter Schleim und etwas hellrotes schaumiges Blut entleert wurde.

Eine Röntgenaufnahme der Lungen zeigt in der rechten Spitze einen fünfmarkstückgroßen Herd, rechts unten zwei Herde; in den unteren Partien der linken Lunge diffuse Herde. Es werden nun auch die Lungen einer Bestrahlung von je 2 Erythemdosen an 3 Tagen unterzogen.

Während dieser ganzen Zeit bestanden die in der Anamnese angegebenen Kopfschmerzen mit kurzen Unterbrechungen dauernd fort, ständig auf die rechte Vorderhauptsgegend beschränkt. Es stellten sich auch Schmerzen in der Brust, die zuerst nur wenig empfunden, später aber stechenden Charakter annahmen, und besonders morgens ein geringer blutiger Auswurf ein.

Ueber der Lunge fand man keine Dämpfung und kein abnormes Atemgeräusch.

In den letzten Tagen stieg die Temperatur, die sich vorher stets in normalen Grenzen bewegt hatte, leicht aber stetig an.

Am 9. VII., am Ende der dritten Woche nach der Wiederaufnahme in die Klinik erfolgte unter zunehmender Schwäche der Exitus letalis.

Die Leiche gelangte am nächsten Tage zur Sektion.

Sektionsprotokoll: Weibliche Leiche von außerordentlich reduziertem Ernährungszustand. Abdomen eingesunken. Bauchdecken gefaltet. Zwischen Nabel und Symphyse eine alte längsgestellte Narbe. Zwei weitere Narben beiderseits unterhalb des Poupartschen Bandes. Brüste schlaff, fettarm. Keine Oedeme. Leichenstarre gelöst. Haut der Bauchdecken unterhalb des Nabels pigmentiert, braun.

Zwergfell steht rechts in der Höhe der vierten, links der fünften Rippe. Das Querkolon reicht mit dem freien Rande an die Hinterfläche der Symphyse. Der Magen überragt in Handbreite den Rippenbogen. Gesamtdünndarm kontrahiert, liegt vorwiegend im kleinen Becken; in demselben fehlen Uterus und Adnexe. Eine frontal gestellte Narbe zieht hinter der Blase in das vordere Becken.

Im rechten Pleurarraum findet sich nicht geronnenes dunkles Blut. Hinten neben der Wirbelsäule liegen rote Blutgerinsel. Die Gesamtmenge des Blutes beträgt 625 ccm. Die linke Lunge ist vollständig mit der Thoraxwand verwachsen; die rechte Lunge ist durch drei membranartige Adhaesionen im Bereich des Oberlappens verwachsen mit der Thoraxwand; oberhalb dieser Verwachsung ist ein ziemlich großer Thymusrest vorhanden.

Im Herzbeutel nur wenige ccm eines klaren Serums. Der rechte Ventrikel nicht kontrahiert, der linke kontrahiert. Arteria pulmonalis und ihre Hauptäste frei von Geschwulst. Auf dem Epikard vorn einige kleine punktförmige Blutungen; ebensolche an der linken Fläche der Kammerscheidewand. Myokard blaß; z. T. streifenförmige Verfettung hinter dem Papillarmuskel des linken Ventrikels.

Der linke Unterlappen ist an der Basis mit dem Zwergfell verwachsen, der rechte Unterlappen ist an der Spitze verwachsen und reißt beim Ablösen etwas ein. Das Lungengewebe erscheint an der Rißfläche durchblutet, während zunächst Tumormassen nicht zu erkennen sind. Im Unterlappen rechts auf die Hauptschnittfläche fallend, sieht man nuß- und pflaumengroße Knoten. Die erwähnten Knoten ragen pilzförmig über die Pleuraflächen empor. Im linken Unterlappen ebenfalls zahlreiche Geschwulstknoten. Diese Tumoren erscheinen auf der Schnittfläche z. T. gelb bis grauweiß, z. T. aber dunkelrot durch sekundäre Blutungen in das Geschwulstparenchym und sind wenigstens makroskopisch verhältnismäßig scharf gegen das Lungengewebe abgegrenzt.

Das Schädeldach ist nicht verdickt; Diploe blutarm. Dura cerebri ziemlich stark gespannt. An der Außenfläche der Dura wie an der Innenfläche rechts keine Blutungen. Sinus long. sup. frei von Trombosen. Die Gyri über beiden Hemisphären sind etwas abgeplattet. Pons und Medulla auf der Innenfläche der Dura und vor der linken Hälfte an der hinteren Platte adhaerent. Im Sinus circularis ebenfalls keine Trombosen. Hypophyse makroskopisch unverändert. Der linke Opticus makroskopisch unverändert. Am Fettgewebe um den Opticus herum bis zum Durchtritt durch die Sklera nichts von Tumormetastasen sichtbar. Der Bulbus wird in toto herausgenommen. Die Gefäße an der Hinterbasis sind scharfwandig. Aus dem dritten Ventrikel entfernt man mit einer Spritze einen Liquor, der gelb verfärbt ist durch die Anwesenheit des veränderten Blutfarbstoffes, welches darauf schließen läßt, daß der Tumor im linken Occipitallappen Berührung mit der Kammer nicht genommen hat, was sich auch als richtig herausstellt. In der rechten Hemisphäre zwei hutnadelknopfgroße rote Tumoren, in deren Umgebung die weiße Marksubstanz eine gelbe Färbung aufweist. Diese Tumoren reichen nicht bis an die Oberfläche. Die großen Stammganglien rechts frei von Matastasen, ebenso Pons und Medulla oblongata. Der Tumor im linken Occipitalraum mißt der Länge nach 5 und der Breite nach 4 1/2 cm.

Milz groß, weich; auf der Schnittfläche keine Metastasen. Serosa des Blinddarms ist unverändert, etwa 40 cm oberhalb der Einmündungsstelle in den Dickdarm mit der früher erwähnten Beckennarbe verwachsen.

Rechte Nebenniere makroskopisch nicht verändert. Leber nicht besonders groß. Am freien Rande des Leberlappens eine harte kirschkerngroße Geschwulst, wohl ein verkalkter Parasit. Leber auf der Schnittfläche frei von Geschwulstmetastasen, mäßige Fettablagerung, mäßige Anaemie. Links der Aorta keine Lymphdrüsen aufzufinden. Die linke Nebenniere ist auffallend fettreich; auch auf der Schnittfläche in der

Rinde viel Fett; Marksubstanz unverändert. Linke Niere frei von Geschwulstmetastasen, Oberfläche glatt, etwas blaß. In der rechten Niere liegt ein kleiner Geschwulstknoten in der Rinde. An der Serosa sind keine Geschwulstknoten sichtbar. Mastdarmschleimhaut unverändert. Tonsillen, Darmschleimhaut, Pankreas, Schilddrüse o. B.

Pathol. anatom. Diagnose: Multiple Tumorknoten in beiden Lungen (wahrscheinlich Chorionepitheliom). Haematothorax dextra. Pleuritis adhaesiva cronica. Tumormetastasen im linken Occipitallappen und im rechten Marklager. Intrakranielle Drucksteigerung. Hydrocephalus internus acutus. Subendocardiale Blutungen im Kammerseptum im linken Herzen. Anaemie und Verfettung des Herzmuskels, ebenso der Leber. Anaemie der Nieren. Tumormetastase der rechten Niere. Gastroenteroptose.

Mikroskopischer Befund der Lungenmetastasen: Im Präparat sieht man große haemorrhagische und nekrotische Bezirke und hauptsächlich syncytiale Zellen, besonders um die Gefäße herum.

Mikroskopischer Befund des Gehirntumors: In dem Gehirnschnitt sieht man solide epitheliale Zellhaufen, bestehend aus Langhanszellen.

Fall III.

(Gyn. Station, 1917, Nr. 421)

Es handelt sich um die 36 jährige Landwirtsfrau Anna M. Familienanamnese ist ohne Belang. Patientin ist früher nie krank gewesen. Die erste Regel trat mit 17 Jahren auf, seitdem völlig normale Menses. Bisher hat sie zwei normale Geburten durchgemacht: 1909 und 1912.

Patientin kommt am 2. X. 1917 in die hiesige Klinik wegen Blutungen, über deren Entstehung sie folgendes angibt:

In der Woche vor Weihnachten 1916 hatte sie die letzte Regel. Die erste Zeit der Schwangerschaft war ohne Besonderheiten. Im Mai und Juni 1917 hatte sie ab und zu

Schmerzen in der linken Unterbauchseite. Es fiel ihr auf, daß der Leib im Verhältnis zu den früheren Schwangerschaften diesmal besanders dünn war, auch fühlte sie keine Kindsbewegungen. Im 8. Schwangerschaftsmonat begann Patientin plötzlich heftig zu bluten. Auf Tamponade der Hebamme stand die Blutung. 10 Tage darauf trat eine erneute Blutung auf; dabei lag vor der Scheide ein walnußgroßer Körper, den der sie behandelnde Arzt für einen Polypen hielt. Er entfernte ihn, tamponierte und verordnete Bettruhe. Er glaubte, der Fötus sei abgestorben. 8 Tage später wurde unter plötzlichem Ziehen im Leib mit der Nachgeburt zusammen ein totes Kind geboren.

14 Tage nach der Geburt trat wieder eine heftige Genital-Blutung auf — wie ihr der Arzt gesagt habe, aus Krampfadern in der Scheide. Die blutende Stelle wurde vernäht. Die Blutung stand für einige Tage, dann begann sie von neuem; die blutende Stelle wurde verschorft. 6 Tage darauf entstand plötzlich eine Gebärmutterblutung. Dicke Blutklumpen und hellrotes Blut gingen ab. Der Arzt nahm eine Ausschabung vor und vernähte nochmals die wieder blutenden „Varizen." Seit dieser Zeit hatte Patientin ständig Ausfluß von bräunlichem Gerinnsel und wehenartige Schmerzen.

Status praes. (4 Wochen nach der Geburt.) Die Patientin sieht sehr anaemisch aus, Lungen o. B. Ueber dem Herzen systolische Geräusche an allen Ostien, etwas hebender Spitzenstoß. Puls ziemlich klein, beschleunigt. Die Brüste entleeren Colostrum. Urin frei von Eiweiß und Zucker.

In der Vagina sieht man eine bläulich-schwarze, höckrige, z. T. eitrig belegte Geschwulst, die unmittelbar hinter der äußeren Harnröhrenmündung aus der vorderen Vaginalwand hervorgeht, im ganzen kartoffelgroß ist, sehr leicht blutet und pilzartig aufsitzt. Uterus selbst gänseeigroß. Parametrien frei.

Es wird die Diagnose auf Chorionepitheliom gestellt und die Excision des Tumors beschlossen.

8. X. 1917 Operation in Aethertropfnarkose.

Im Spekulum wird der bläulich-schwarze, weiche Tumor eingestellt, etwas vorgezogen und umschnitten. Der Tumor umgreift die hintere Circumferenz der Harnröhre, er läßt sich aber stumpf von derselben ablösen, ohne die Harnröhrenwand selbst zu verletzen. Ueberhaupt läßt er sich relativ gut abpräparieren und die Basis blutet im Vergleich zum Tumor auffallend wenig. Die Wunde wird dann vernäht, sodaß eine quer verlaufende Naht entsteht.

Hierauf wird die Abrasio vorgenommen. Der Uterus ist etwas vergrößert und retroflektiert, aber beweglich. Tumoren weder an der Portio noch am Uterus nachzuweisen. Auch die Uterushöhle erscheint nach der Abrasio glatt. Sondenlänge 7½ cm. Es kommen aber bei der Abrasio von links hinten eine größere Menge weicher Gewebspartien heraus.

Untersuchung des abradierten Gewebes:

Das Gewebe ist größtenteils nekrotisch. Stellenweise zwischen den Gewebsbündeln, die z. T. aus Muskulatur bestehen, befinden sich syncytiale Zellen eingelagert. Stellenweise sieht man Komplexe sehr großer syncytialer Zellen. An anderen Stellen zeigt sich ein wabenartiges Gewebe mit vielen, teils sehr chromatinreichen Kernen. Diese Zellen ähneln den Langhans'schen Zellen. Sie zeichnen sich durch ausgesprochene Polymorphie aus.

Untersuchung des excidierten Tumors: Die Geschwulst hat eine Ausdehnung von 4½ : 3½ : 2 cm. — Der zerklüftete Tumor ist im allgemeinen von graurötlicher Farbe und zeigt nebenbei eigenartig weiße Auflagerungen. Seine Konsistenz ist so weich und morsch, daß bei der leichtesten Berührung Teile von ihm abbröckeln. Gewicht 20 g.

Mikr. Befund: Der Tumor besteht aus nekrotischen Gewebsmassen, welche von Blut durchzogen, bezw. von Blut eingebettet erscheinen. Dazwischen liegen einzelne gut tingierte Gewebsstücke, welche aus unregelmäßig verflochtenen Tumorzellmassen bestehen. Diese Zellen sind z. T. vakuolen-

artig, ihre Kerne groß, z. T. chromatinreich, vielgestaltig. Die Zellen selbst sind nicht sehr groß. Hier dürfte es sich lediglich um Langhanszellen handeln. Dazwischen liegen Zellmassen mit längeren, blasseren, größeren Kernen, offenbar syncytialer Natur.

Patientin hat die Operation gut überstanden. Als weitere Therapie werden Bestrahlungen in Aussicht genommen.

Am 13. X. wird Radium A (38,25 mg.) in die Scheide eingelegt. Nach 5tägiger Bestrahlung (4398,75 mg. Stund.) wird das Radium herausgenommen und die Genitalien einer Untersuchung unterzogen.

Hinter der äußeren Uretralmündung an der vorderen Vaginalwand eine Markstückgroße, weißgelb belegte Ulcerationsfläche. Links von der Urethralmündung ist das Gewebe etwas infiltriert, offenbar durch Tumorneubildungen. Außerdem befindet sich an der linken Vaginalwand anstoßend an die Ulceration eine höckerige flache aber weiche Tumorneubildung, die nicht ulceriert ist. Die Cervix wird dilatiert, was sehr leicht geht und das Radium in einem Zweifel'schen Bläschen in die Uterushöhle eingeführt, und weitere 5 Tage bestrahlt. (4590 mg. Stdn.)

23. X. Aus der Vagina entleert sich ziemlich reichlicher, jauchiger Fluor; die kleinen Tumorbildungen an der linken Scheidenwand vorn haben nicht zugenommen. Die Geschwürsfläche hinter der äußeren Urethralmündung hat sich gereinigt und ist etwas kleiner geworden. Die umgebenden weichen dünnen Geschwülste sind nicht größer geworden. Inguinaldrüsen nicht fühlbar. Uterus bimanuell kaum vergrößert. Tumoren außerhalb des Uterus nicht fühlbar.

In den ersten Tagen nach der Operation war das Allgemeinbefinden, außer einer leichten Uebelkeit, die zu Erbrechen von wenig wässeriger Flüssigkeit führte, im allgemeinen gut. Etwa 14 Tage später aber stellten sich plötzlich heftige Kopfschmerzen ein, die durch Pyramidon, Aspirin, kalte Kompressen etc., kaum gelindert wurden. Gleichzeitig

heftiges Erbrechen bis zu mehreren Malen am Tage und Schwindelgefühl.

Beim Abklopfen des Kopfes gibt Patientin nirgends besonderen Schmerz an. Kein Nystagmus, keine groben Sehstörungen, keine Augenbewegungseinschränkungen. Pupillenreaktion beiderseits vorhanden. Keine Facialisparese. Die Zunge wird gerade herausgestreckt. Babinski negativ; Achillessehnen, Patellarsehnenreflexe vorhanden. Romberg und Ataxie nicht zu prüfen wegen großer Schwäche in den Beinen. Die Sensibilitätsprüfung ergibt keinerlei Störungen. Der Händedruck fällt rechts schwächer aus als links. Pat. gibt bei dieser Gelegenheit an, daß ihr ein Schwächegefühl im rechten Arm und Bein aufgefallen sei, seit dem Tage, an dem das Radium entfernt wurde.

2 Tage nach der eben geschilderten Untersuchung ist der rechte Arm und das rechte Bein vollständig gelähmt. Es besteht positiver Babinski rechts. Die Bauchdeckenreflexe sind oben beiderseits vorhanden, unten beiderseits nicht auslösbar. Der Kopfschmerz wird streng links lokalisiert in der Schläfengegend. Der Schädel ist nicht besonders druckempfindlich. Herz ist nicht vergrößert. Der erste Ton an der Spitze ist unrein. Am Puls sind sichere Unregelmäßigkeiten zu bemerken, anscheinend Extrasystolen. Er ist im ganzen etwas verlangsamt, der Blutdruck aber ist nicht besonders hoch. Pat. zeigt auffallendes Gähnen und Aufstoßen, was als Zerebralsymptom gedeutet wird. Das Erbrechen ist verschwunden.

In Anbetracht der Tatsache, daß die zerebralen Erscheinungen im allgemeinen zugenommen haben, wird eine Geschwulstmetastase und keine Apoplexie bezw. gewöhnliche Hirnembolie angenommen. Die Erscheinungen deuten auf einen isolierten Herd in der Zentralwiudung links dicht am Schädel. Es wird sofort Radium B (60 mg) auf den rasierten Kopf in der Gegend des Arm- und Beinzentrums aufgelegt. (Entsprechend dem Körnlein'schen Schema.)

Am nächsten Tage ist das Aussehen der Pat. immer

noch sehr verfallen und ziemlich anaemisch. Die Atmung geht ruhig. Der Puls ist etwas gespannt, knapp 60 Schläge in der Minute. Die Kopfschmerzen bestehen noch. Das Aufstoßen ist seltener geworden. Ueber dem linken Poupartschen Band fühlt man in der Tiefe eine unbestimmte Resistenz im Becken, vielleicht eine Drüsenmetastase. Sie ist jedoch nicht sehr deutlich palpabel.

Trotz aller Erklärungen verlangt die Frau von ihrem Mann nach Hause genommen zu werden, was um 3 Uhr nachmittags per Auto geschieht.

Nach Mitteilung des dortigen Arztes ist die Frau 2 Tage nach ihrer Ankunft im Heimatsorte gestorben.

Fall IV.

(Gyn. Stat. 1914 Nr. 536.)

Die 38jährige Schreinersfrau Maria S. ist als Kind nie krank gewesen; sie hat 4 normale Geburten durchgemacht, die letzte im Jahre 1911. Bis dahin bestand vollständig normale Menstruation. Seit der ersten Regel nach der Geburt aber kam die Periode in Zwischenräumen von 14 Tagen, bedeutend stärker als sonst mit Schmerzen verbunden. Sie ließ sich dieserhalb im Sept. 1915 in der Marburger Frauenklinik operieren. Es wurde wegen Endometritis haemorrhagica und Retroflexio uteri die Abrasio und eine profixierende Operation vorgenommen. Nach dieser Operation soll dann die Regel alle 3 Wochen aufgetreten sein.

2 Jahre später, am 2. X. 17 kam Pat. wieder zur Klinik. Sie gab an, die Regel habe seit 2 Monaten zessiert, dann habe es dauernd mehr oder weniger stark geblutet. Die Untersuchung ergab Blasenmole im 3. Schwangerschaftsmonat. Die Ausräumung derselben wurde sofort vorgenommen. Nach 8 Tagen wurde Pat. als geheilt nach Hause entlassen. Bei 2 Nachuntersuchungen, von denen die 1. 3 Wochen nach der Entlassung, die 2. 8 Tage später stattfand, wurde am Uterus nichts besonderes gefunden. Pat.

gab aber an, die Blutungen seien zwar geringer geworden, hätten aber immer noch nicht ganz aufgehört.

4 Wochen nach der Entlassung ließ sie sich wieder in die Klinik aufnehmen, da es dauernd weiter geblutet habe und zwar vor einigen Tagen besonders heftig mit ziehenden Schmerzen im Unterleib. Auch habe sie seit einiger Zeit eine Geschwulst im Leibe bemerkt, die sich einmal rechts dann wieder links vorwölbte; dies sei ihr besonders morgens aufgefallen.

Stat. praes. Pat. sieht ziemlich blaß aus, Lungen o. B. Ueber dem Herzen hört man systolische Geräusche an allen Ostien. Der Leib ist unterhalb des Nabels etwas aufgetrieben, aber nirgends druckempfindlich. Bauchdecken schlaff. Urin frei von Eiweiß und Zucker.

Aus der Vulva quillt hellrotes Blut. Vulva klafft wenig, in der Scheide reichlich Blutgerinnsel, aus dem Muttermund, der für einen Finger durchgängig ist, hängen Blutgerinnsel heraus. Der Uterus ist deutlich aufgelockert, nahezu gänseeigroß, schmerzfrei, anteflectiert; er scheint nach rechts mehr vorgewölbt als nach der anderen Seite. Die Portio ist aufgelockert.

Die Diagnose wird mit großer Wahrscheinlichkeit auf Chorionepitheliom gestellt und die Austastung des Uterus vorgenommen. Es zeigt sich, offenbar ausgehend vom Uterus, eine weiche rundliche, etwa walnußgroße Geschwulst von glatter Oberfläche, dieselbe läßt sich leicht loslösen und erweist sich als kompaktes Blutgerinnsel, an dessen äußerster Stelle ein kleines gelblich-rötliches Gewebstück, offenbar ein Placentarest sitzt. Er wird mit dem Finger abgelöst und mit der Winter'schen Abortzange herausgenommen, da er sich nicht ausdrücken läßt.

Die mikr. Untersuchung ergibt folgenden Befund: Im Präparat sieht man reichlich Blut und Fibrin. In einem Stückchen findet sich eine große Anhäufung von Langhans-schen und syncytialen Zellen mit Chorionzotten, teils gesondert von einander, teils eng vermischt. An einer

Stelle des Präparates sieht man zahlreiche Vakuolen im Gewebe.

Diagnose: Chorionepitheliom. Auf Grund der Diagnose wird die vaginale Totalextirpation beschlossen. 19. XI. 17. Operation in Morphiumchloroformnarkose.

Der Uterus ist etwas vergrößert, weich, scheint gut beweglich. Nach Umschneiden der Portio wird die Scheide hinten und vorn zurückgeschoben, hinten der Peritonealraum eröffnet und von vorn ebenfalls nach Zurückschieben der Blase. Beiderseits mehrere Ligaturen in die Basis des Ligaments. Der Versuch, den Uteruskörper vorn herauszuziehen, mißlingt, weil der Fundus anscheinend links oben festgehalten wird, offenbar durch die Adnexe. Es bleibt schließlich nach mehrfachen Versuchen nichts übrig, als die Ligamente von unten nach oben abzubinden. Dies gelingt am ehesten rechts bis in die Tube hinauf. Links ist es erst möglich nachdem der Uterus rechts ganz abgebunden und abgetrennt ist. Die Stümpfe werden mit dem Peritoneum von Rectum und Blase vernäht und hierauf in den rechten Stumpf und die Scheide mehrere Umstechungen gelegt. Der linke Stumpf war infolge der oben geschilderten, offenbar von den linken Adnexen ausgehenden Verwachsungen schwer vorzuziehen. Die Scheide bleibt z. T. offen. Der Blutverlust während der Operation war im ganzen mäßig.

Makroskopische Beschreibung des durch die Operation gewonnenen Präparates:

Das Präparat besteht aus dem ohne Adnexen extirpierten Uterus, der aufgeschnitten ist und vom Fundus bis zur Portio 8 cm mißt. In der Mitte des Fundus ragt eine kleine Erhebung von Kirschgröße flach hervor; die bläulich durchscheinende weiche Geschwulst sitzt vollkommen circumscript in der Uteruswand, nur die Schleimhaut etwas vorwölbend. Hier sieht man an der Schleimhaut eine etwa linsengroße unregelmäßig gebildete Stelle, die angerissen aussieht, verschieden dunkel und hellrot gefärbt ist, während die übrige Oberfläche des Knotens von unveränderter grau-

gelber Uterusschleimhaut überzogen wird. Auf der Schnittfläche der Wand ist der Knoten an einer kleinen Stelle angeschnitten. Man sieht in eine bröckelige, weiße mit dunkelrotem Blut untermischte Masse hinein. Neben dem Knoten der Uterusschleimhaut eine kleinere erbsengroße unregelmäßige Partie, über der die Schleimhaut leicht zerfetzt ist. An keiner Stelle der Uterusaußenwand ist von einer Durchbrechung des Knotens etwas zu sehen. Gewicht des Präparates 120 Gramm.

Mikroskopische Beschreibung:

In einem durch den Tumor gelegten Schnitt sieht man nekrotisches ziemlich stark mit Blut durchsetztes Gewebe. An einer Stelle findet sich ein großer Bezirk, bestehend aus Langhans'schen und syncytialen Zellen, die teils regellos durcheinander liegen, stellenweise aber eine Annäherung an die typische Anordnung zeigen.

Da die Rekonvaleszenz ohne Störungen verläuft, so wird die Patientin nach 14 Tagen entlassen mit folgendem Befund:

Patientin sieht gelblich blaß aus, die Schleimhäute sind ziemlich gut gerötet, der Leib ist weich, unempfindlich.

Der vaginale Amputationsstumpf ist gut verheilt, völlig reaktionslos. Es haben sich noch nicht alle Fäden abgestoßen. Pat. wird in 14 Tagen zur Nachuntersuchung wieder bestellt.

Nachuntersuchung: Man fühlt den mit Granulationen etwas angefüllten Scheidentrichter und rechts daneben eine ½ haselnußgroße derbe Verwölbung der Scheidenwand, die zwar nicht den Eindruck einer Metastase macht, doch der Sicherheit wegen zur mikroskopischen Untersuchung extirpiert wird. Ergebnis: Das Präparat besteht aus Bindegewebe, überzogen mit Plattenepithelien ohne Zeichen für ein Chorionepitheliom.

Nach vier Wochen findet eine nochmalige Nach-Untersuchung statt.

Befund: Patientin hat sich im allgemeinen gut erholt. In der Scheidennarbe sieht man einige ganz kleine polypen-

artige Gebilde, die abgetragen werden zwecks mikroskopischer Untersuchung. Irgendwelche Verdickungen sind nicht zu fühlen.

Mikroskopischer Befund: Das Präparat besteht aus Bindegewebe mit wenig Gefäßen; es finden sich keine Zeichen für ein Chorionepitheliom.

Die Patientin hat sich seitdem nicht mehr in der Klinik gezeigt. Laut eingezogener Erkundigung (am 21. III. 1919) befindet sie sich wohl und hat bisher keine Beschwerden mehr gehabt.

Zusammenfassung.

Wenn wir der Einteilung Marchand's folgen, so können wir Fall 2 als typische Form des Chorionepithelioms bezeichnen. Das mikroskopische Bild läßt hier noch deutlich den Charakter des normalen Chorionepithels erkennen. Fall 1 und 3 dagegen müssen wir als atypische Formen bezeichnen. In beiden Fällen ist von einer normalen Anordnung des Chorionepithels nichts zu bemerken. Beide Zellarten treten isoliert auf und liegen teilweise regellos durcheinander. In Fall 3 ist auch deutlich ein Vorwiegen der syncytialen Elemente zu erkennen. Fall 4 endlich müssen wir als Uebergangsform ansprechen, da sich zwar stellenweise eine Annäherung an die typische Form findet, im großen und ganzen aber die Zellen des epithelialen Chorionüberzuges eine regellose Anordnung zeigen.

Nach der heutigen Auffassung entwickelt sich das Chorionepitheliom in mehr oder weniger engem Anschluß an eine Schwangerschaft, und zwar seltener an eine Gravidität, die ungestört bis zu ihrem Ende verläuft, als vielmehr meist an eine abortiv verlaufende und noch hänfiger an Blasenmolen.

Die Zeit zwischen Abgang der Blasenmole, des Aborts oder der Entbindung und dem Auftreten des Tumors beträgt etwa 2—6 Monate, jedoch hat man auch nach mehreren Jahren noch Chorionepitheliom beobachtet.

Ich möchte hier erwähnen, daß es auch Geschwülste gibt, welche ganz dieselbe histologische Beschaffenheit zeigen, wie das Chorionepitheliom, die aber nichts mit Schwangerschaft zu tun haben, da man sie an einer Virgo intacta, oder sogar an Männern beobachtet hat. Schlagenhaufer z. B. sah das typische Bild eines Chorionepithelioms im Hodentumor eines Mannes. Solche Geschwülste sind jedoch als Teratome aufzufassen, d. h. sie gehen von Eihüllen oder deren Rudimenten aus, die vom befruchteten Ei, aus welchem das Individuum seinerzeit selbst entstand, abstammen.

Unsere Fälle entwickelten sich sicher auf dem Boden einer Gravidität. In Fall 1 geht aus der Anamnese allerdings nicht mit Sicherheit hervor, ob ein Abort der Erkrankung vorausging, oder ob die letzte normale Gravidität als Ausgangspunkt für die Tumorbildung anzusehen ist. Im letzteren Falle müßten die Blutungen im Februar 1914 als erstes Symptom des beginnenden malignen Prozesses aufgefaßt werden. Fall 3 bietet ein ganz besonderes Interesse. In diesem Falle entwickelte sich das Chorionepitheliom höchstwahrscheinlich schon während der Gravidität. Es liegt nahe, anzunehmen, daß sich bei dem „Polyp", den der Arzt bei der im 8. Schwangerschaftsmonat auftretenden Blutung entfernte, um eine chorioepitheliale Neubildung gehandelt hat. Der ganze weitere Verlauf spricht dafür; die 18 Tage später erfolgende Ausstoßung einer Totgeburt, die am 14. Wochenbettstage einsetzenden Blutungen, die aus der Scheide stammten und angeblich durch Varizen bedingt sein sollten, und die spätere sichere Feststellung eines Chorionepithelioms in der Klinik.

Die Fälle 2 und 4 folgten auf die Ausstoßung einer Blasenmole und zwar nach je 8 und 6 Wochen.

Die Beziehungen zwischen Blasenmole und Chorionepitheliom bilden noch heute eine Streitfrage. Die Blasenmole begünstigt die Entstehung des Chorionepithelioms „da bei ihr das Hineinwuchern der epithelialen Elemente in die Serotina in sehr viel höherem Maße stattfindet als bei der

normalen Gravidität, und da in der Wucherung des epithelialen Zottenüberzuges das Eigentümliche der Blasenmole besteht, wogegen die Quellung des Zottenbindegewebes einen nebensächlichen Prozeß darstellt". Marchand (2) betonte auch schon, daß alle Uebergänge von der einfachen Blasenmole bis zur schwersten Form der destruierenden Neubildung zu finden seien. Eine ähnliche Auffassung vertritt Kworostansky (5), wenn er die Blasenmole für eine hyperplastische Form der Placenta, das maligne Chorionepitheliom für eine Hyperplasie der Mole hält. Man kann sich vorstellen, daß gerade zwischen der destruierenden Form der Blasenmole, bei der ja die epitheliale Wucherung einen excessiven Charakter annimmt, und dem eigentlichen Chorionepitheliom eine große Aehnlichkeit bestehen kann, derart, daß man oft nicht in der Lage ist, eine scharfe Grenze zwischen beiden zu ziehen. Nach Riesel (4) dürfen beide jedoch nicht schlechthin miteinander identifiziert werden.

Wir können heute annehmen, daß zwar nicht aus jeder Blasenmole ein Chorionepitheliom wird, daß auch nicht, wie Veit annimmt, ein Chorionepitheliom nur auf Grund einer Blasenmole entstehen kann, daß aber zweifellos die Blasenmole ein prädisponierendes Moment für die Entstehung des Chorionepithelioms darstellt. Nach älteren Angaben entsteht das Chorionepitheliom in etwa 50% der Fälle im Anschluß an Blasenmole, in neueren Statistiken ist das Resultat jedoch bedeutend günstiger. Hitschmann und Christofoletti reduzieren die hohe Verhältniszahl auf 7,5%. Das entspricht auch wohl den allgemeinen Erfahrungen. Auf jeden Fall aber wird man, nach dem oben Gesagten, in der Praxis gut tun, bei Patientinnen mit Blasenmole die Gefahr der Entwicklung eines Chorionepithelioms stets im Auge zu behalten.

Der primäre Sitz der Geschwulst befindet sich meist im Uterus. Es sind in der Literatur aber eine Reihe von Fällen beschrieben worden, zuerst von Pick und Schmorl, bei denen sich ein primärer Tumor in der

Scheide vorfand, ja sogar Fälle, bei denen sich in den Genitalien überhaupt keine primäre Geschwulst vorfand.

In Fall 2 und 4 haben wir ein uterines Chorionepitheliom vor uns. In Fall 1 und 3 war die zunächst in die Augen fallende Erscheinung der Vulva resp. Scheidentumor. Findet sich in einem solchem Falle der Uterus frei von Tumorbildungen und gibt auch ein Probecurettement normale Uterusschleimhaut, so sprechen wir von einem sogenannten ectopischen Chorionepitheliom. Man erklärt sich sein Zustandekommen durch Verschleppung normaler Zotten oder normalen Zottenepithels, die an sich gutartig sind, die aber dann am Orte ihrer Verschleppung maligne entarten, durch die Loslösung aus ihrem physiologischen Zusammenhang. Von hier aus können sich dann natürlich auch noch Metastasen in anderen Organen bilden. Finden sich aber am Uterus auch Zeichen für ein Chorionepitheliom, wie in unseren beiden Fällen, (s. die mikr. Befunde der curettierten Massen) so müssen wir uns den Uterus als primär angegriffen denken und die Scheidentumoren als echte Metastasen auffassen, d. h. es ist in diesem Falle schon malignes Zottenepithel verschleppt worden und hat zunächst die Scheidenmetasten hervorgerufen. Daß die Gefahr der Metastasenbildung auch in entfernteren Organen hier ungleich größer ist als beim ectopischen Chorionepitheliom, liegt auf der Hand.

Drei unserer Fälle (Fall 1, 2 und 3) zeigten eine reichliche Metastasenbildung. In den beiden ersten Fällen konnte pathologisch-anatomisch die Metastasenbildung nachgewiesen werden; in Fall 1, in den Lungen und den paratrachealen Lymphdrüsen, in Fall 2 in beiden Lungen, im Gehirn und in der rechten Niere, in Fall 3 wiesen die klinischen Symptome unzweideutig auf einen metastasischen Herd im Gehirn hin. Ob nicht auch noch weitere Metastasen in anderen Organen vorhanden gewesen sind, läßt sich nicht mit Sicherheit sagen, da der Fall nicht zur Sektion gelangte. Außerdem traten in Fall 1 und 3 schon kurz nach der Operation Recidive in der Scheide auf.

Alle 3 Fälle führten in mehr oder weniger kurzer Zeit zum Tode.

Dieser maligne Verlauf ist, wie bei allen Chorionepitheliomen, einerseits auf Rechnung der Metastasenbildung zu setzen, andererseits aber spielen die Anämie, die sich auch ohne wesentliche Blutverluste einstellt, und die im Verlauf der Erkrankung auftretende Kachexie, eine nicht untergeordnete Rolle. In Fall 4 konnte durch Radikal-Operation eine Heilung erzielt werden. Auch bei den in der Literatur verzeichneten Fällen konnte eine ganze Reihe von Frauen durch Operationen, sei es Radikal-Operation oder auch unvollständige Operation, (Excision von Scheidentumoren) gerettet werden; ja es liegen Mitteilungen vor, daß chorionepitheliale Wucherungen auch der spontanen Rückbildung fähig sind; ich verweise auf die von Fleischmann (6), Hörmann (7) und anderen Autoren mitgeteilten Fällen.

Infolgedessen war man einige Zeit geneigt, der bösartigen Form des Chorionepithelioms eine gutartige gegenüber zu stellen. Besonders von Velitz (8) hat diesen Versuch gemacht. Seine Ansicht hat sich aber nicht als haltbar erwiesen.

Wenn man schon in früheren Jahren das Chorionepitheliom als die bösartigste aller Geschwülste bezeichnete, so müssen wir auch heute daran festhalten, daß das hervorstechenste Kriterium des Chorionepithelioms die Malignität ist. Die durch Operation erzielten Heilerfolge sprechen keineswegs dagegen. Die Operation erfolgte eben in diesen Fällen so frühzeitig, daß es zur Bildung von Metastasen in anderen Organen noch nicht gekommen war. Gegenüber den Spontanheilungen müssen wir in Erwägung ziehen, daß diese Fälle vielleicht nicht unbedingt als Chorionepitheliome anzusprechen sind, oder aber, daß zwar ein Chorionepitheliom vorhanden war, welches aber infolge der Gefäßlosigkeit des Tumors nekrotisch wurde und zur spontanen Ausstoßung kam.

Daraus ergibt sich, daß auf die Stellung der Diagnose die größte Sorgfalt zu verwenden ist. Der Diagnose erwächst

die Aufgabe, nicht nur einwandfrei festzustellen, daß es sich um ein Chorionepitheliom handelt, sondern auch die Erkrankung möglichst frühzeitig zu erkennen. Das ausschlaggebende Moment bildet dabei stets die mikroskopische Untersuchung. Diese kann und soll aber durch die klinische Beobachtung eine wesentliche Unterstützung erfahren. In unseren Fällen konnte die Diagnose schon vor ihrer Sicherung durch das Mikroskop aus den klinischen Symptomen mit großer Wahrscheinlichkeit gestellt werden.

Veit (9) legt den Hauptwert bei der klinischen Diagnose auf den recidivierenden Plazentarpolyp. Treten nach einer Entbindung, nach einem Abort, besonders aber nach Ausräumung zurückgebliebener Blasenmolen oder Plazentarreste unregelmäßige Blutungen auf, und bilden sich im Uterus neue Tumoren oder Knoten in der Scheide, so ist die Diagnose fast mit Sicherheit zu stellen.

Wir sehen in allen Anamnesen Blutungen aus den Genitalien verzeichnet. Ganz charakteristisch sind die unregelmäßigen, bald schwächeren, bald heftigeren Blutungen nach Ausräumung der Blasenmole in Fall 2 und 4. Daß es im Fall 1 aus der Anamnese nicht mit Sicherheit hervorging, ob es sich bei der Blutung um einen Abort gehandelt habe, oder ob dieselben als erstes Zeichen des beginnenden malignen Prozesses zu deuten seien, habe ich oben schon erwähnt. In Fall 3 fanden diese Blutungen nach Ausstoßung der Totgeburt allerdings teilweise aus Varizen der Scheide statt.

In Fall 1 und 3 entwickelten sich sehr bald Tumoren in der Scheide, in Fall 3 schon während der Gravidität, in den beiden anderen Fällen war eine, zwar nicht sehr erhebliche Vergrößerung des Uterus sicher festzustellen.

Wenn so die Diagnose des Chorionepithelioms feststeht, dann ist der Weg für die Therapie vorgeschrieben. Eine einwandfreie Prognose läßt sich angesichts des unberechenbaren Verlaufs der Erkrankung nicht stellen. Ein sicheres Urteil kann eigentlich nur nach Ablauf eines jeden Falles gefällt werden.

Der Kliniker wird daher in zweifelhaften Fällen den Prozeß eher als einen malignen ansehen und dementsprechende Schritte ergreifen, als durch längeres Beobachten den geeigneten Zeitpunkt zur evtl. lebensrettenden Operation zu verpassen, denn auf die Möglichkeit einer spontanen Rückbildung kann er sein Handeln nicht aufbauen.

Zum Schlusse ist es mir eine angenehme Pflicht

Herrn Professor Dr. Zangemeister

meinen verbindlichsten Dank auszusprechen für die liebenswürdige Ueberweisung des Themas, und ebenso

Herrn Professor Dr. Esch

für die gütige Unterstützung bei der Anfertigung der Arbeit.

Literatur.

1. *Marchand:* Ueber die sog. decidualen Geschwülste im Anschluß an normale Geburt, Abort, Blasenmole und Extrauterinschwangerschaft. Monatsschrift f. Geb.-Hilfe u. Gyn. 1895, Bd. 1, S. 419.
2. „ Ueber den Bau der Blasenmole. Zeitschr. f. Geb.-Hilfe u. Gyn. 1895, Bd. 32, S. 405.
3. „ Ueber das maligne Chorionepitheliom nebst Mitteilung von zwei neuen Fällen. Zeitschr. f. Geb.-H. u. Gyn. 1898, Bd. 39, S. 173.
4. *Risel:* Ueber das maligne Chorionepitheliom und die analogen Wucherungen in Hodenteratomen. Arbeiten aus dem Pathol. Inst. zu Leipzig, herausgeg. von Marchand, Bd. I.
5. *Kworostansky:* Syncytioma malignum und sein Zusammenhang mit der Blasenmole. Archiv für Gyn. Bd. 62, S. 69.
6. *Fleischmann:* Beitrag zur spontanen Heilung des Chorionepithelioms. Monatsschr. f. Geb.-Hilfe u. Gyn. 1905, Bd. 21, S. 353.
7. *Hörmann:* Ref. Centralblatt f. Gyn. 1905, Nr. 15, S. 466.
8. *v. Velitz:* Ueber histologische Indizien des Chorionepithelioma „benignum". Zeitschr. f. Geb.-Hilfe u. Gyn. 1904, Bd. 52. S. 301.
9. *Veit:* Handbuch der Gynäkologie.

Lebenslauf.

Ich, *Hermann Loh,* wurde am 16. März 1891 als Sohn des Kaufmanns *Gustav Loh* und seiner Ehefrau *Margarete,* geb. *Becker,* zu Mülheim a. Ruhr geboren.

Das Abiturientenexamen bestand ich Ostern 1910 am Realgymnasium zu Oberhausen.

Darauf widmete ich mich dem Studium der Medizin an der Universität Marburg, wo ich am 6. März 1913 die ärztliche Vorprüfung bestand.

Meinen weiteren Studien lag ich ob, im Sommer-Semester 1913 in München; im Winter-Semester 1913/14 in Berlin und im Sommer-Semester 1914 wieder in Marburg.

Bei Ausbruch des Krieges trat ich in das Jägerbataillon Nr. 11 zu Marburg ein und wurde nach 9 wöchiger militärischer Ausbildung zum Feldunterarzt ernannt. Seitdem war ich als Arzt im Felde tätig, teilweise in Lazaretten, teilweise als Truppenarzt.

Nachdem ich mir während eines Ferienkurses das noch fehlende Semester erworben hatte, bestand ich im September 1917 das medizinische Staatsexamen. Das praktische Jahr wurde mir durch den geleisteten Heeresdienst angerechnet und mir die Approbation als Arzt erteilt. Außerhalb des Heeresdienstes war ich bisher noch nicht praktisch tätig.

Meine akademischen Lehrer waren:

In Marburg: *v. Bergmann, Bielschowsky, Bonhof, Disse, Esch, Gasser, Gürber, Hagemann, Hildebrand, Hohmeier, Jahrmärker, Jores, König, Korschelt, Kutscher, Magnus, Matthes, A. Meyer, Ostmann, Rieländer, Richarz, Schenk, Wetzel, Zangemeister, Zinke.*

In München: *Borst, Klaußner, v. Müller, Posselt, v. Seitz.*

In Berlin: *Bockenheimer, Freund, Hildebrand, Kraus, Landau.*